



Dr. Sérgio Pereira

CASO CLÍNICO

- Perfil do Paciente: P.N.

Sexo Masculino, 42 anos
Vilamoura, Portugal

- Situação clínica:

Dentes 11 e 12 portadores de núcleos metálicos e coroas metalo-cerâmica apresentam fracasso endodôntico com lesão peri-apical.

- Planeamento:

Exposição, remoção e curetagem das lesões seguida de apicectomia e retro-obturação apical com cimento MTA. ■

Exodontia

12/06/2018



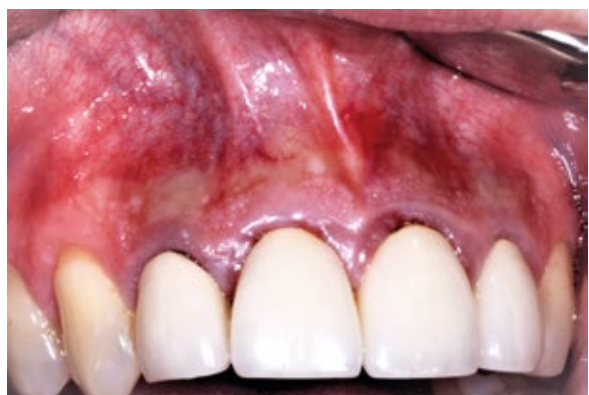1º Controlo
Pós-operatório
18/06/2018



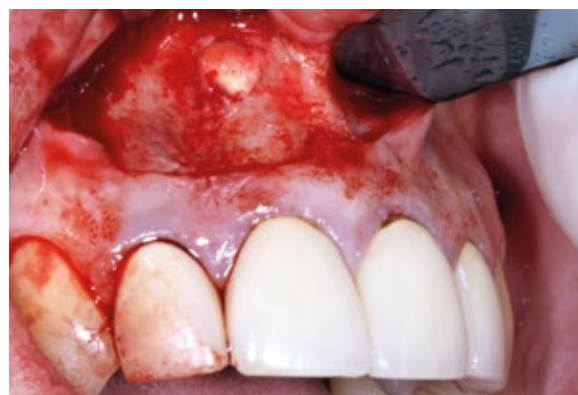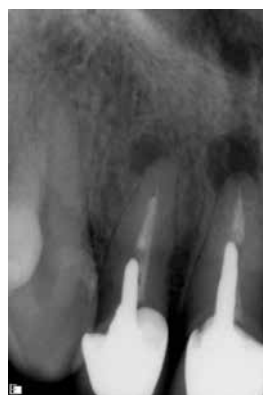2º Controlo
Pós-operatório
29/06/2018



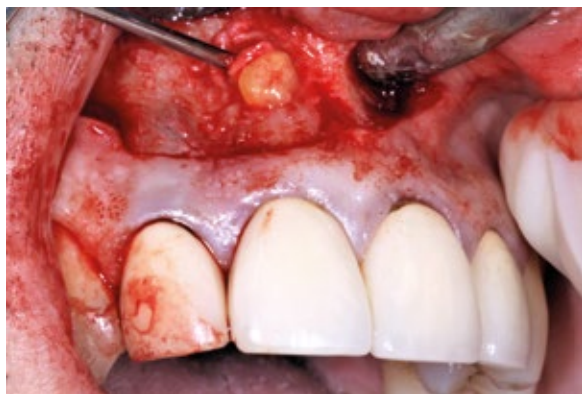3º Controlo
Pós-operatório
20/12/2018



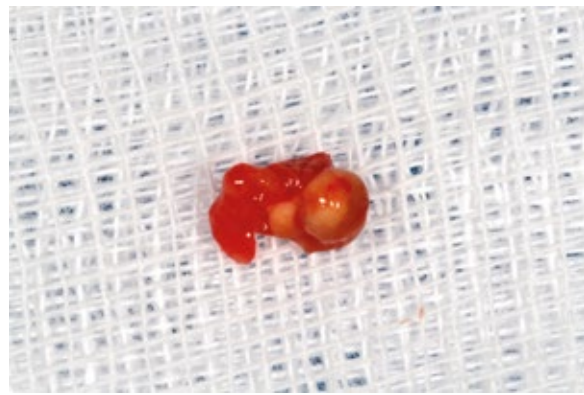Situação clínica inicial e radiografia periapical pré-operatória.



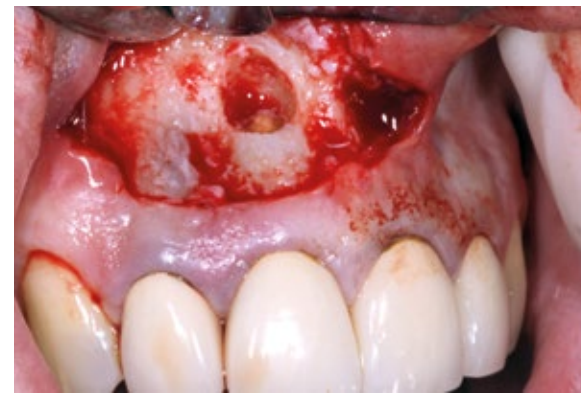Incisão na linha de união entre a gengiva mucosa e inserida.



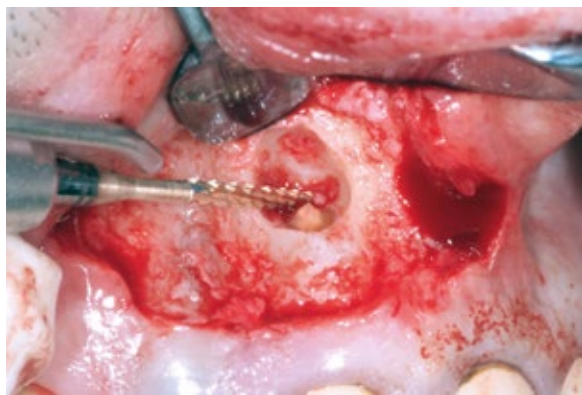
Remoção do cisto periapical do dente 11.



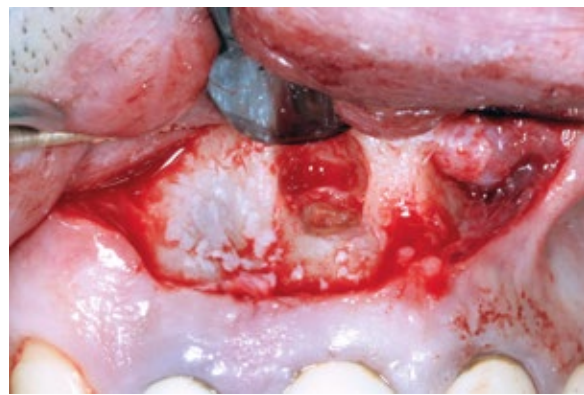
Cisto periapical removido.



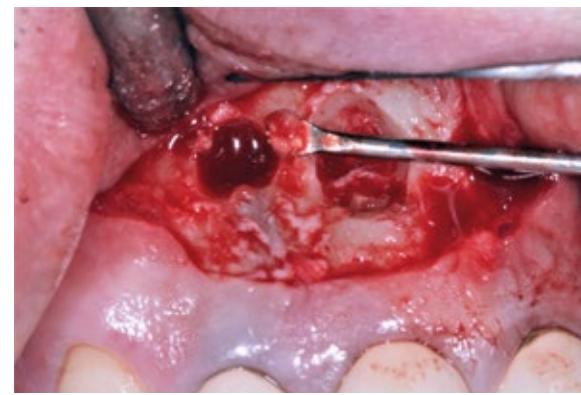
Lesão curetada e limpa com broca esférica diamantada em baixa rotação, deixando o ápice radicular visível.



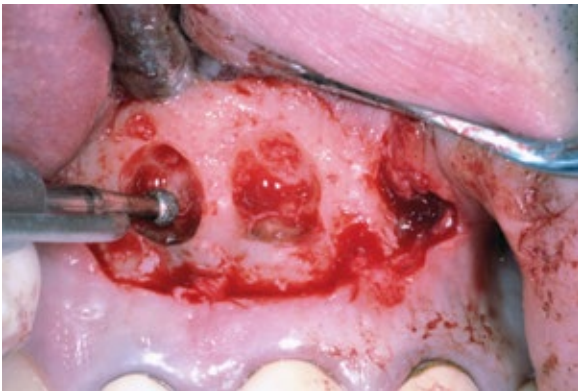Apicectomia e preparo apical efectuados com broca tronco-cônica e peça de mão cirúrgica.



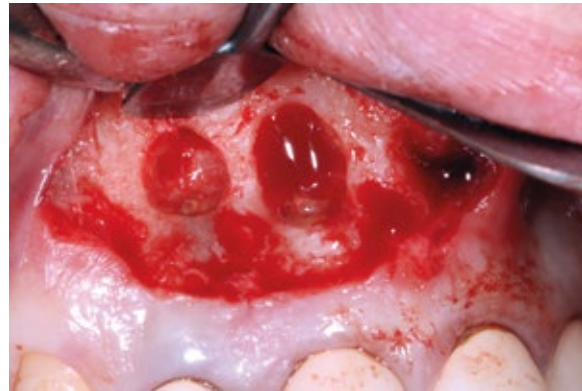Ápice radicular preparado e pronto para retro-obturação.



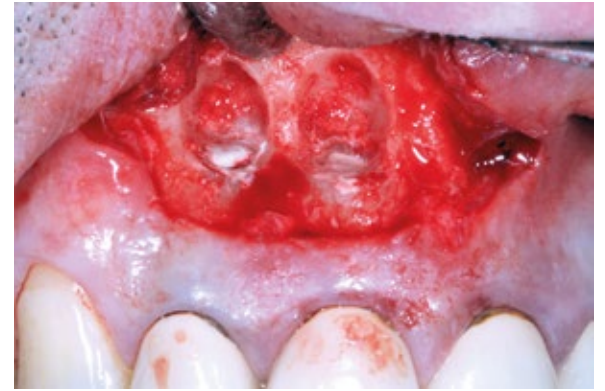Osteotomia, exposição e curetagem do ápice radicular do dente 12.



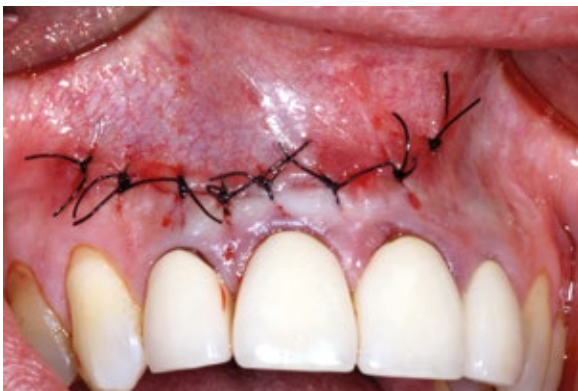Preparo com broca cirúrgica esférica diamantada em peça de mão.



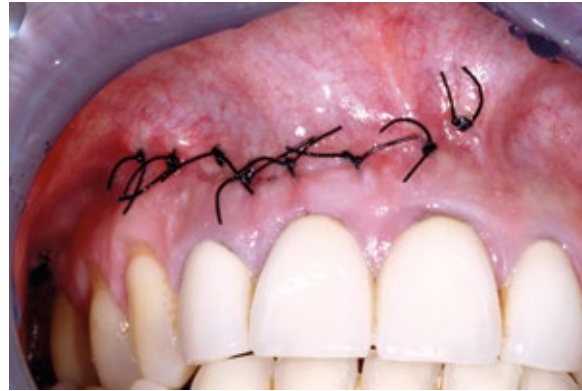Lesões curetadas e limpas após o preparo com broca esférica diamantada em baixa rotação, deixando os ápices radiculares visíveis.



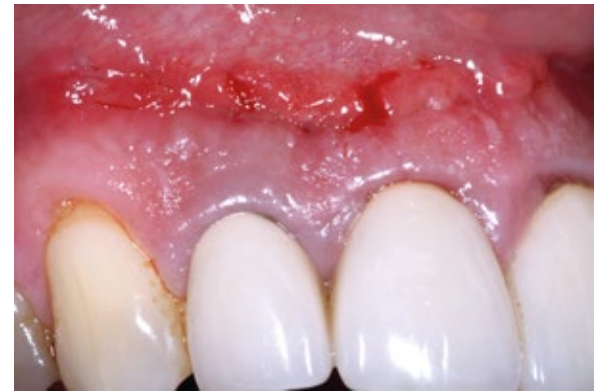Retro-obturação apical com cimento MTA Dentsply.



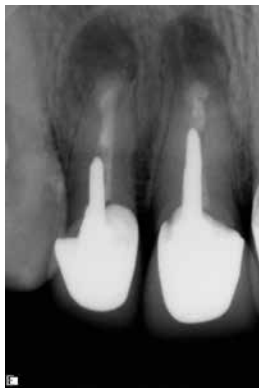Suturas simples com fio de sutura supramid 4.0.



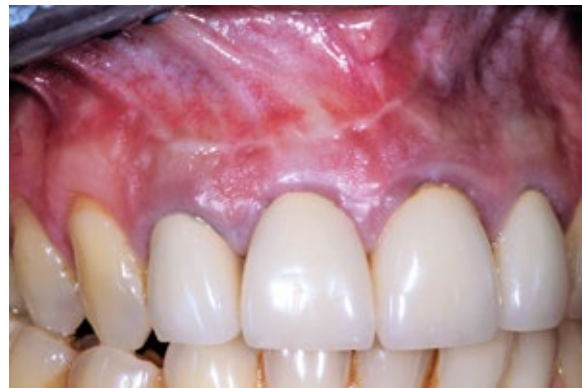1º controlo pós-operatório 1 semana após cirurgia.



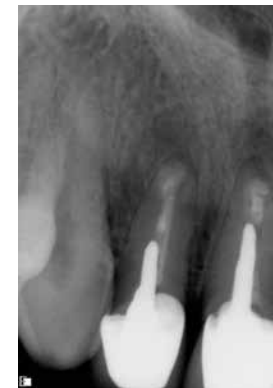2º controlo pós-operatório e remoção de suturas 2 semanas após cirurgia.



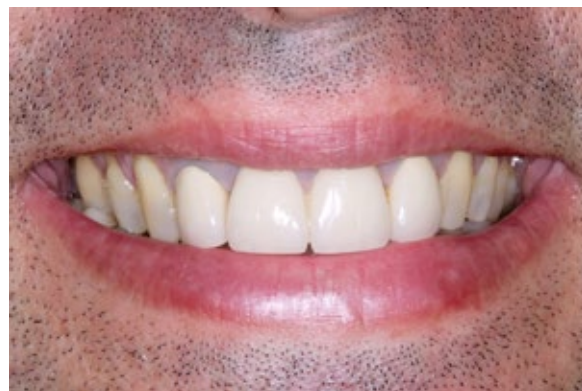Controlo radiográfico 2 semanas após cirurgia.



3º controlo pós-operatório 6 meses após cirurgia.



Controlo radiográfico 6 meses após cirurgia.



Fotografia clínica do sorriso 6 meses após a cirurgia.

** Especialista em Cirurgia Oral pela OMD; Especialista em Implantologia pelo ILAPEO – Curitiba; Curso Avançado de Regeneração Óssea e Tecidos Moles na Implantologia – URI Hungria; Consultor científico na Europa para a empresa Neodent; Sócio fundador e atual Diretor Clínico da Previdente Clínica Dentária*