



IMPLANTES PALATINOS - SOLUÇÃO ALTERNATIVA PARA ESTABILIZAÇÃO DE PRÓTESES REMOVÍVEIS

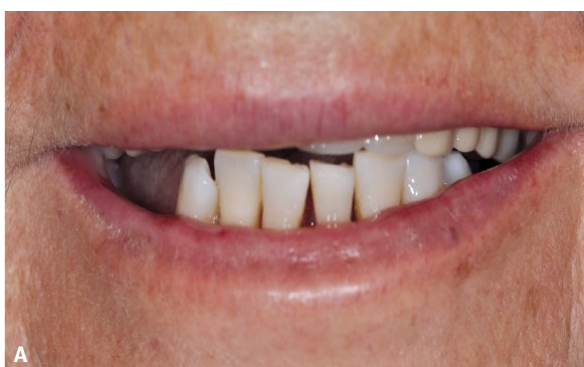

Fig. 1. Estado inicial. (A) Sorriso. (B) Vista intraoral.

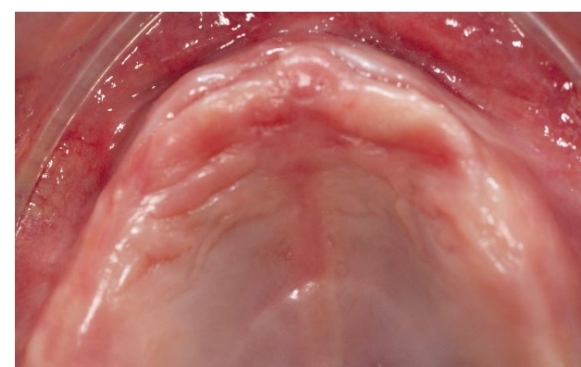
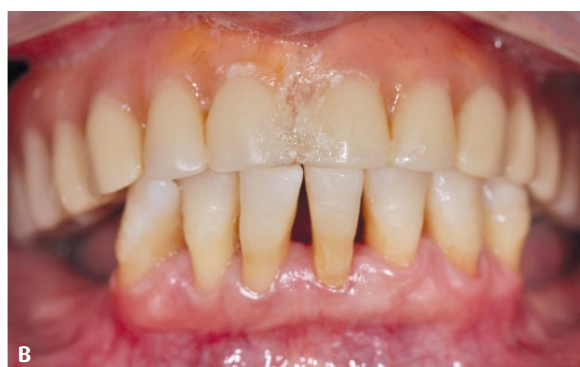

Fig. 2. Vista intraoral maxilar superior sem prótese.

As próteses totais proporcionam em regra um grau de estabilidade baixo. São frequentes os relatos de pacientes referindo dificuldades em manter posicionadas as próteses durante os movimentos mastigatórios, em muitos casos são também referidas dificuldades em manter próteses totais em posição na fonação e/ou no sorriso.

Em inúmeros casos os pacientes portadores de próteses totais não conseguem alcançar o patamar ideal de reabilitação fixa; são várias as condicionantes que interferem, desde logo o custo financeiro normalmente envolvido nas reabilitações com implantes convencionais quer tenham como finalidade o suporte de sobredentaduras ou reabilitações fixas, muitas outras vezes as dimensões reduzidas dos maxilares após longos períodos de edentulismo podem obrigar a complexos e invasivos procedimentos cirúrgicos de regeneração e ou reconstrução sendo estes com frequência preteridos pelos pacientes. Por sua vez, a idade avançada e a condição sistémica em que se encontram muitos dos pacientes com problemas de estabilidade em próteses totais removíveis limitam as opções de reabilitação no que à componente cirúrgica diz respeito.

A possibilidade técnica de poder aumentar a estabilidade de próteses totais removíveis superiores com pontos de suporte palatinos proporcionados por implantes especificamente desenhados para o palato pode constituir uma solução alternativa.

História Clínica

Uma paciente do sexo feminino com 72 anos de idade, com história de acidente vascular cerebral, a administrar medicação anticoagulante com varfarina, desdentada total no maxilar superior usa prótese total removível há 35 anos e apresenta edentulismo bilateral posterior inferior não reabilitado; evidencia ainda acentuada diminuição da dimensão vertical do terço inferior da face. Relata dificuldades na mastigação e na fonética por instabilidade e desajuste da prótese total superior. O objectivo da paciente era substituir a prótese superior procurando maior estabilidade e conseqüente conforto, o factor finan-

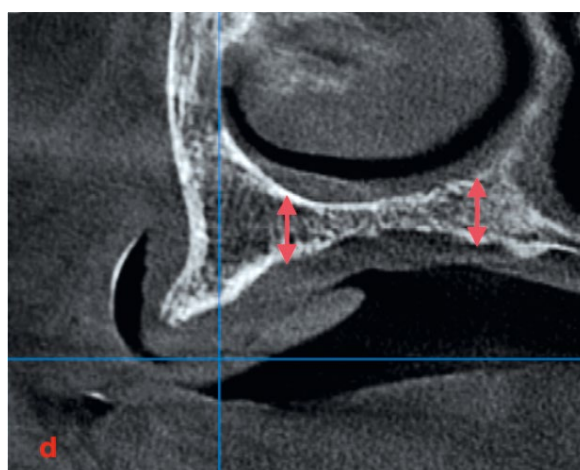
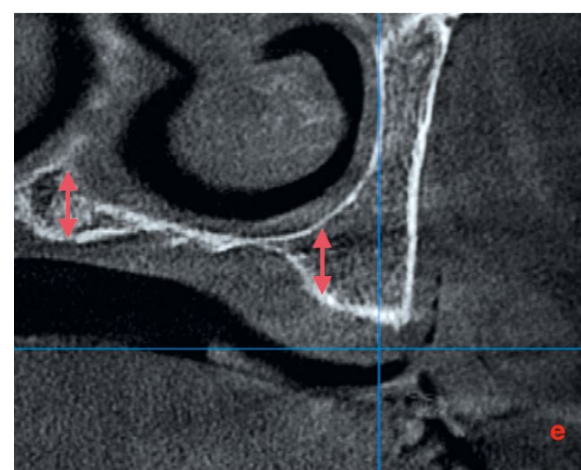


Fig. 3. Imagem tomográfica, corte transversal, assinaladas regiões com espessura óssea de 5 mm.



ceiro preponderou tendo a paciente excluído a hipótese de reabilitação fixa.

Foi proposto à paciente a reabilitação total do maxilar superior com sobredentadura com fixações palatinas e recuperação dos sectores posteriores inferiores com prótese parcial removível.

Evolução

A determinação das posições para colocação das fixações palatinas deve sempre ser efectuada com recurso a tomografia computadorizada; não obstante a régua T-ruler (MegaGen) é um auxiliar importante para a marcação do posicionamento das fixações palatinas. Este instrumento foi desenhado utilizando valores estatísticos de dimensões anatómicas obtidos em cadáveres frescos.

O procedimento anestésico prévio à determinação das posições de localização das fixações palatinas consistiu na técnica infiltrativa simples de toda a região do palato, seguidamente procedeu-se à medição da espessura da mucosa palatina utilizando uma sonda calibrada, em função do valor obtido determinou-se 2 milímetros para a altura trans-

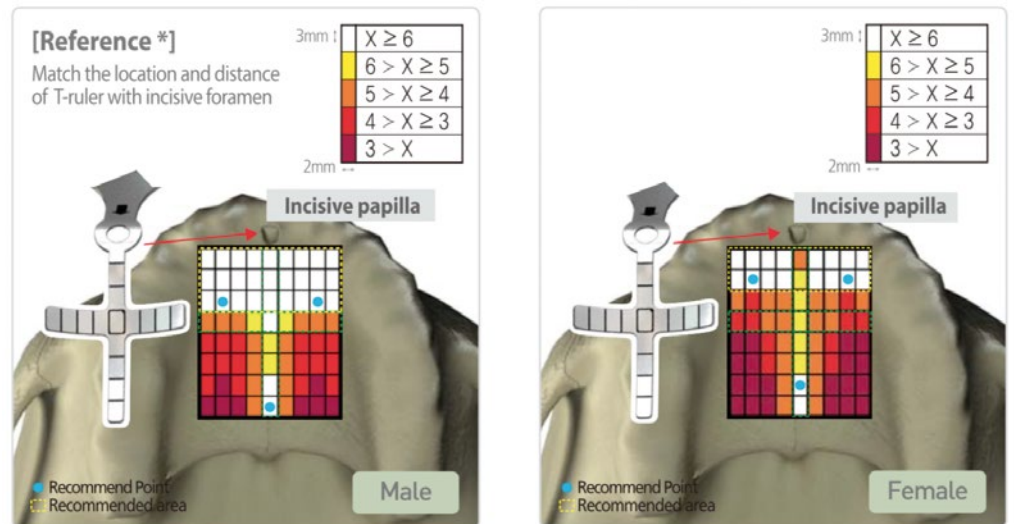
mucosa do Palatal Stabilizer (MegaGen), de acordo com as instruções do fabricante apenas a porção retentiva do *attachment* incorporado no Palatal Stabilizer deve ficar exteriorizado em relação à mucosa palatina.

O posicionamento das duas fixações mais anteriores, na região rugosa do palato, foi alcançada sem perfuração prévia com o Palatal Stabilizer montado no contra-ângulo com torque de inserção de 35 Ncm, a região mediana do palato foi perfurada com a ponta cortical de 1,4mm fornecida no kit Palatal Denture Stabilizer previamente à inserção da fixação com torque de inserção de 35 Ncm. Todas as três fixações palatinas utilizadas são de 3mm de diâmetro com 5mm de longitude e 2mm de cinta transmucosa.

Todos os passos para a confecção da nova prótese total removível superior e da prótese parcial removível inferior foram realizados com antecedência em relação ao dia da componente cirúrgica da reabilitação, assim imediatamente antes da colocação das fixações palatinas foi possível testar e ajustar as novas próteses bem como fazer todos os ajustes oclusais. Utilizou-se o conceito de carga imediata, para tal os retentores dos *attachments* foram posicionados e a prótese

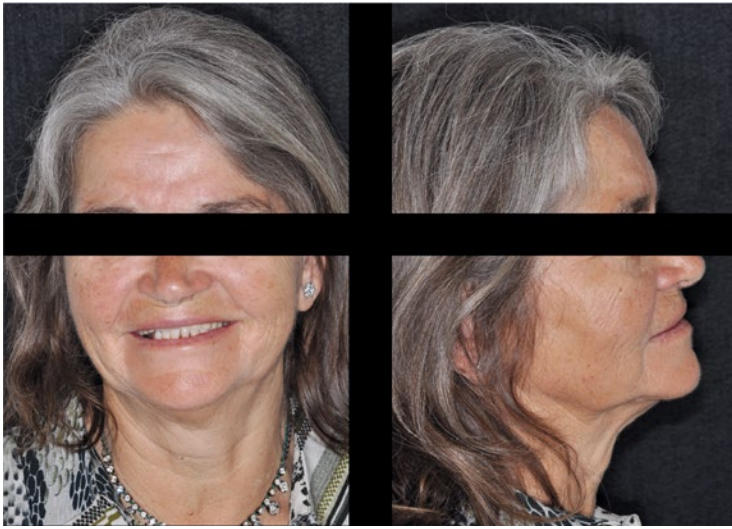

Fig. 4. Diminuição da dimensão vertical. Vista frontal e vista de perfil.



Kang S, Lee SJ, Ahn SJ, Heo MS, Kim TW. Bone thickness of the palate for orthodontic mini-implant anchorage in adults. Am J Orthod Dentofacial Orthop. 2007, 574-81.

Fig. 5. Tabelas das dimensões médias da espessura óssea do palato e correspondência com o T-ruler (MegaGen).

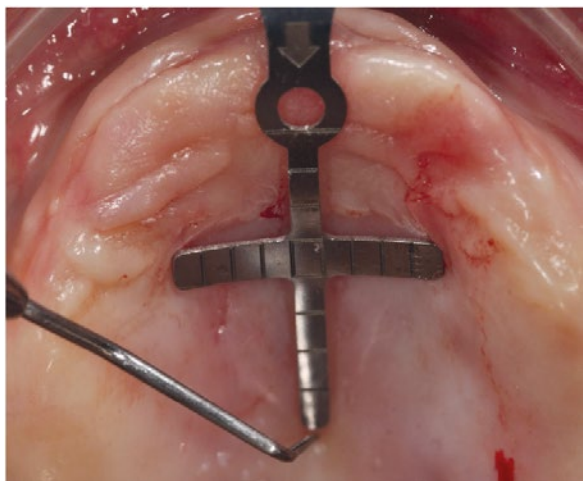


Fig. 6. Determinação da posição das fixações com T-Ruler.

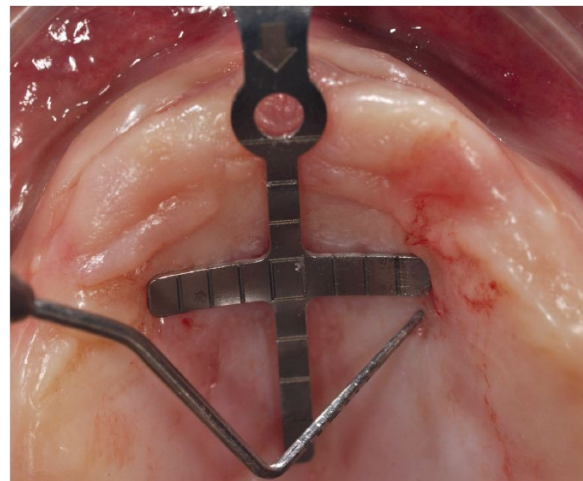


Fig. 7. Determinação da posição das fixações com T-Ruler.



Fig. 8. Palatal Denture Stabilizer (MegaGen).

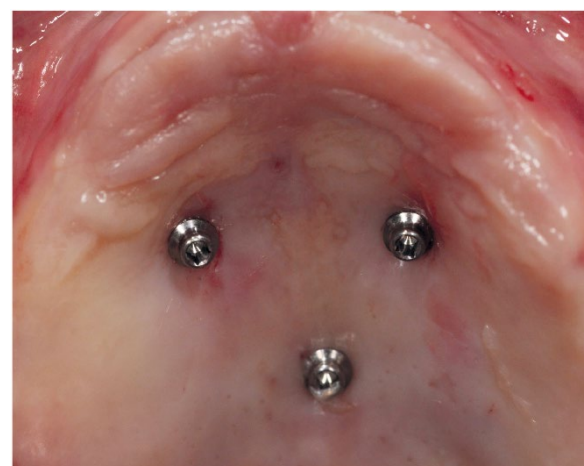

Fig. 9. Vista do pós operatório.

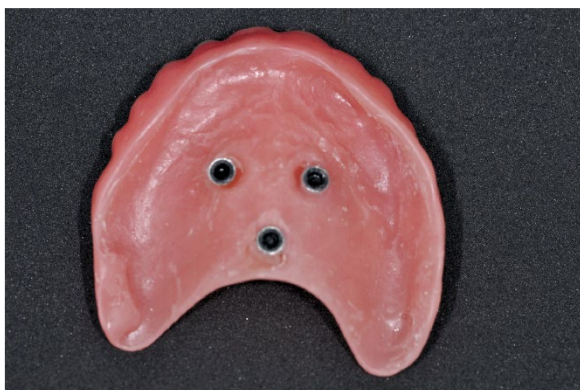

Fig. 10. Vista interior da prótese total superior.

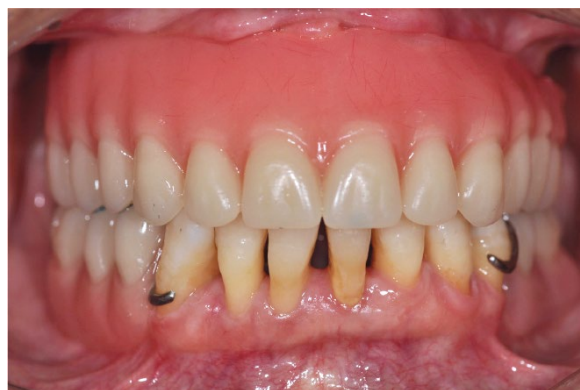

Fig. 11. Resultado final da reabilitação - vista intraoral, TPD Rita Gomes.

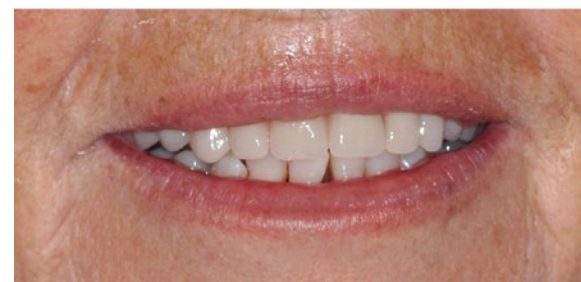

Fig. 12. Visão do sorriso após reabilitação.

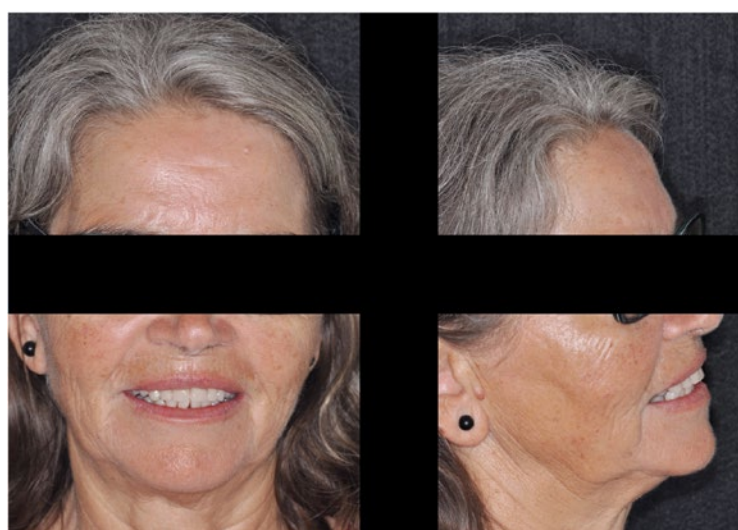

Fig. 13. Dimensão vertical recuperada. Vista frontal e vista de perfil.

aliviada nos locais correspondentes, capturaram-se os retentores com resina *QuickUp* (Voco) com a paciente em intercuspidação máxima, após cumprido o tempo de presa da resina foram realizados os acabamentos e polimento da prótese. Durante a primeira semana foram usadas nos retentores as cápsulas de laboratório de cor preta que pela sua baixa força de retenção permitiram suave e gradual adaptação da paciente, após este período trocaram-se as cápsulas para as de cor azul com 2,7 Kg de força retentora.

A paciente fez uma consulta no serviço de controlo de sangue onde é seguida habitualmente prévia a cirurgia onde foi determinado o tempo de suspensão do anticoagulante e o seu substituto, foi instruída a administrar 3g de amoxicilina, 600mg de ibuprofeno e 50mg de prednisolona uma hora antes da cirurgia, nos oito dias seguintes continuou com a toma de 1g de amoxicilina 12h/12h e manteve 600mg de ibuprofeno de 12 em 12 horas por três dias. Na véspera da cirurgia iniciou bochechos com solução de cloro-hexidina a 0,2% (Bexident) três vezes ao dia que foram mantidos nos dez dias consequentes.

Discussão

O processo palatino do osso maxilar demonstra grande estabilidade ao longo do tempo, e que praticamente não altera dimensionalmente ao longo da vida adulta.

A utilização da região palatina do osso maxilar como leito para implantes ortodónticos foi pela primeira vez descri-

ta em 1996 por Wehrbein, um estudo de Jung demonstrou mais tarde um taxa de insucesso de 6,7% durante a fase de osteointegração e nenhuma falha durante o período do tratamento ortodóntico.

Muito embora seja ainda necessária mais evidência científica que suporte a solução de reabilitação do caso clínico apresentado, a utilização de fixações palatinas para estabilização de próteses totais removíveis poderá constituir um novo paradigma com indicações muito precisas como sejam a estabilização temporária de próteses provisórias em casos de regenerações ósseas, incapacidade de carga imediata em implantes convencionais com baixa estabilidade primária ou estabilização de maior termo de próteses totais maxilares em pacientes com idade mais avançada e/ou sem condições anatómicas, sistémicas para procedimentos cirúrgicos complexos.

O desenho dos Palatal Denture Stabilizer tem características que optimizam a sua utilização como sejam a ponta activa e perfurante e o tamanho reduzido do dispositivo retentor; a sua disponibilização em dois diâmetros (3,0mm e 3,5mm) traz segurança ao procedimento operatório, os quatro tamanhos de coifas transmucosas permitem abordar a grande maioria das dimensões clínicas da mucosa palatina.

Devido ao seu procedimento cirúrgico simples, pouco invasivo e com muito baixa morbidade pós-operatória esta solução pode ser discutida como uma alternativa de estabilização de próteses totais maxilares. ■

Licenciatura em Medicina Dentária, Instituto Superior de Ciências de Saúde do Norte (ISCS-N) (2001). Docente Universitário, ISCS-N (2001-2008). Diploma em Implantologia, Brånemark Osseointegration Center, Bauru, Brasil (2002). Diretor Clínico, Clínica Miguel Vieira - PDF. Formador, Dental Torque Academy. Membro da European Association for Osseointegration. Membro do MegaGen International Network of Education and Clinical Research.

Bibliografia

- Benic GI., Hämmerle CHF. Horizontal bone augmentation by means of guided bone regeneration. *Periodontol* 2000. 2014;66(1):13-40.
- Benic GI, Jung RE, Siegenthaler DW., Hämmerle CHF. Clinical and radiographic comparison of implants in regenerated or native bone: 5-year results. *Clin Oral Implants Res*. 2009;20(5):507-513.
- Bouri AJ, Bissada N, Al-Zahrani M., Faddoul F, Nouneh I. Width of keratinized gingiva and the health status of the supporting tissues around dental implants. *Int J Oral Maxillofac Implants*. 2008;23(2):323-326.
- D'Elia C, Baldini N, Cagidiaco E, Nofri G, Goracci C., de Sanctis M. Peri-implant Soft Tissue Stability After Single Implant Restorations Using Either Guided Bone Regeneration or a Connective Tissue Graft: A Randomized Clinical Trial. *Int J Periodontics Restorative Dent*. 2017;37(3):413-421.
- Elgali I, Omar O, Dahlin C., Thomsen P. Guided bone regeneration: materials and biological mechanisms revisited. *Eur J Oral Sci*. 2017;125(5):315-337.
- Johnson TB, Siderits B, Nye S., et al. Effect of guided bone regeneration on bone quality surrounding dental implants. *J Biomech*. 2018;80:166-170.
- Jung RE, Fenner N, Hämmerle CHF, Zitzmann NU. Long-term outcome of implants placed with guided bone regeneration (GBR) using resorbable and non-resorbable membranes after 12-14 years. *Clin Oral Implants Res*. 2013;24(10):1065-1073.
- Kassab M.M. Soft tissue grafting to improve implant esthetics. *Clin Cosmet Investig Dent*. 2010;2:101-107.
- Kim BS, Kim YK, Yun PY., et al. Evaluation of peri-implant tissue response according to the presence of keratinized mucosa. *Oral Surgery, Oral Med Oral Pathol Oral Radiol Endodontology*. 2009;107(3):e24-e28.
- Liu J, Kerns D.G. Mechanisms of Guided Bone Regeneration: A Review. *Open Dent J*. 2014;8(Suppl 1-M3):56-65.
- Nyman S, Lindhe J, Karring T., Rylander H. New attachment following surgical treatment of human periodontal disease. *J Clin Periodontol*. 1982;9:290-296.
- Poskevicius L, Sidlauskas A, Galindo-Moreno P., Juodzbalys G. Dimensional soft tissue changes following soft tissue grafting in conjunction with implant placement or around present dental implants: a systematic review. *Clin Oral Implants Res*. 2017;28(1):1-8.
- Schropp L, Wenzel A, Kostopoulos L., Karring T. Bone healing and soft tissue contour changes following single-tooth extraction: a clinical and radiographic 12-month prospective study. *Int J Periodontics Restor Dent*. 2003;23(4):313-323.