

## APINHAMENTO SEVERO

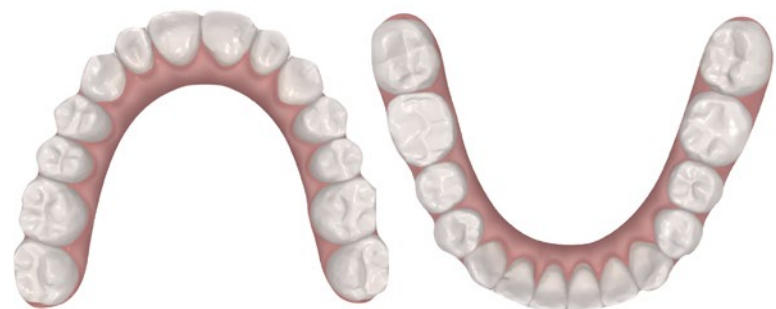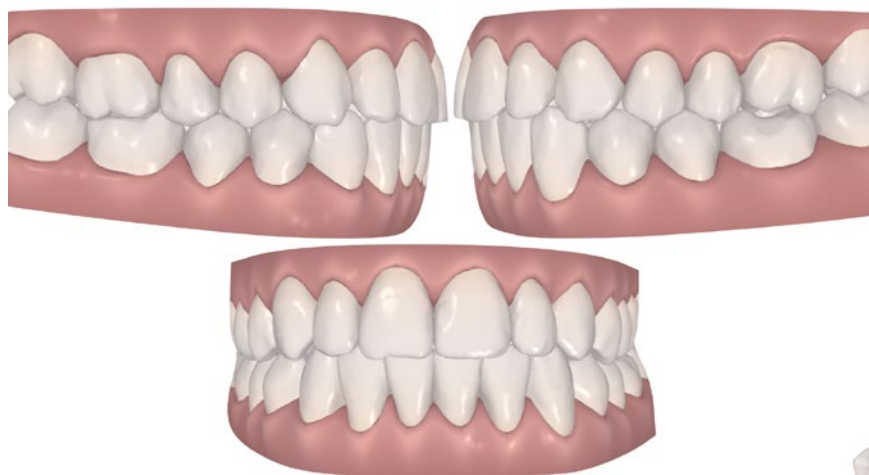
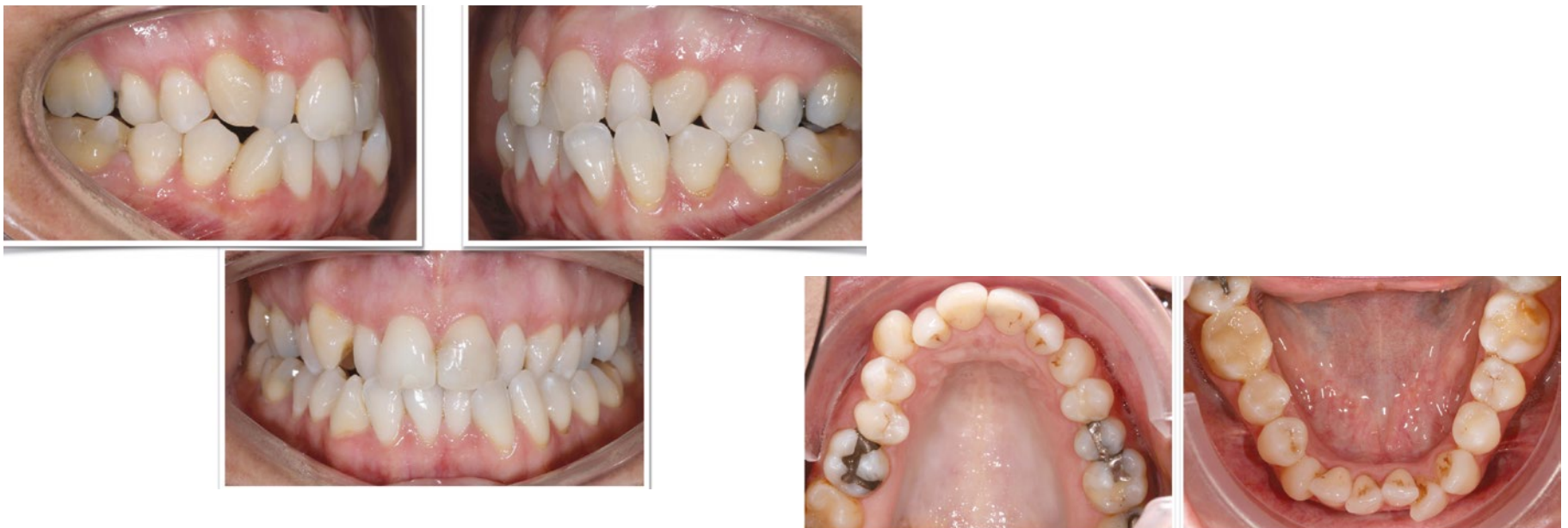É apresentado o caso de um paciente com apinhamento severo, arcos estreitos e recessão periodontal. Foi tratado apenas com ortodontia invisível - Invisalign. Outros auxiliares foram usados para a resolução do caso

O caso foi resolvido sobretudo através do desenvolvimento de uma boa forma de arco nos arcos superior e inferior.

O torque aplicado aos incisivos superiores e pré-molares

foi aumentado, ao mesmo tempo que a expansão e alguma redução interproximal (IPR) foi executada nos incisivos inferiores, por forma a criar um espaço que possibilitasse um bom alinhamento e também que permitisse deixar os incisi-

vos inferiores com um torque de 0 graus. O caso foi resolvido em 15 meses. Os retentores Vivera foram utilizados como retentor fixo. ■



**Dr. Diego Peydro**  
CEO de Clínica Peydro Herrero  
Live, Work and Train with Passion

