Prémio Ortodontia 2015
2º CLASSIFICADO

TRAÇÃO ORTODÔNTICA DE UM CANINO MAXILAR INCLUSO QUE ESTAVA A PROVOCAR REABSORÇÃO DENTÁRIA RADICULAR DO PRÉ-MOLAR: CASO CLÍNICO

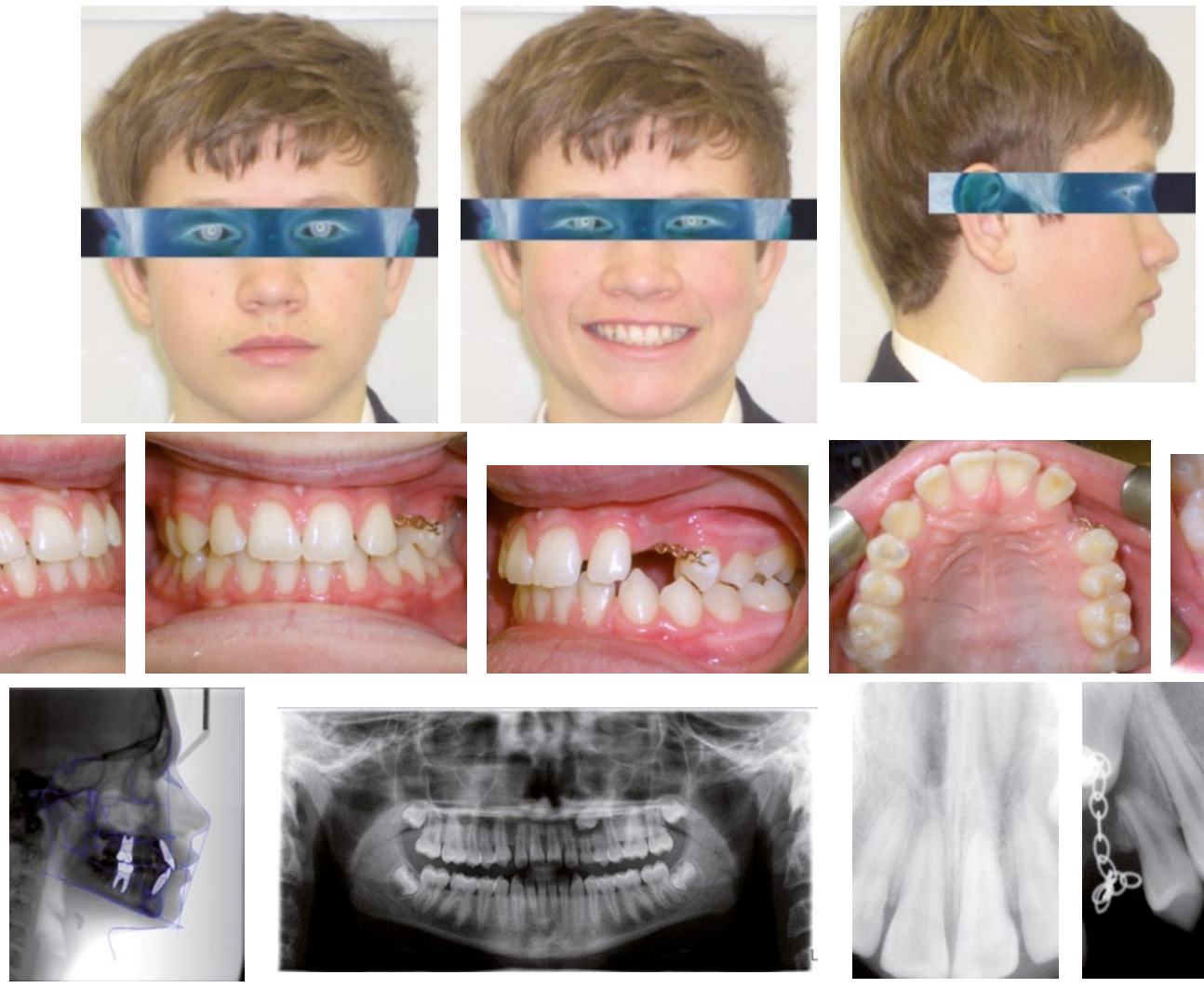

Fig. 1– Fotografias Intra/Extraorais e Radiografias Iniciais.

RESUMO

Este caso clínico apresenta um tratamento ortodôntico num paciente com um canino maxilar esquerdo incluso que estava a causar reabsorção da raiz dentária do vizinho pré-molar. Relata-se o procedimento seguido que consistiu em tracionar o dente canino incluso com o máximo de cuidado para evitar mais reabsorção do dente pré-molar, mantendo este na arcada.

Dr. Carlos Eduardo V. Araújo
Licenciado em Medicina Dentária ISCSN 2005

Introdução

A inclusão de dentes caninos maxilares está presente em aproximadamente 0,8% a 2% da população geral[1,2], sendo este dente o segundo mais frequentemente impactado na arcada, logo a seguir ao terceiro molar. A sua incidência é mais comum no sexo feminino sendo que aproximadamente 85% das vezes encontra-se impactado por palatino e apenas 15% por bucal ou vestibular. A reabsorção das raízes dos dentes vizinhos é uma consequência possível em dentes caninos maxilares impactados e segundo Ericson and Kurol(3) pode ocorrer em 12% dos dentes incisivos laterais e também em dentes pré-molares. Interessante notar que na grande maioria das vezes esta reabsorção radicular é assintomática e apenas detetada radiograficamente.

Neste caso apresentado ocorreu uma reabsorção assintomática do dente pré-molar maxilar e apenas detetada quando o paciente realizou uma ortopantomografia para avaliação da posição do dente canino maxilar esquerdo que estava atrasado na erupção.

Caso Clínico: História Dentária, Exame Clínico e Diagnóstico

Paciente D.L. sexo masculino, sem problemas de saúde conhecidos, 16 anos de idade, perfil braquifacial, classe I molar bilateral, incisivos superiores e inferiores com ligeira pro-inclinação, sem apinhamento dentário e boa higiene oral. A análise da radiografia panorâmica revelou que o dente canino maxilar esquerdo encontrava-se impactado com a presença do dente canino maxilar decíduo e reabsorção do pré-molar maxilar esquerdo em cerca de 1/2 do seu habitual comprimento.

A análise da radiografia periapical ao dente 23/24 mostra a reabsorção severa do dente pré-molar superior esquerdo e o nível de impactação do canino superior esquerdo.

Fig. 2- Sequência e Evolução após 6 meses tratamento.

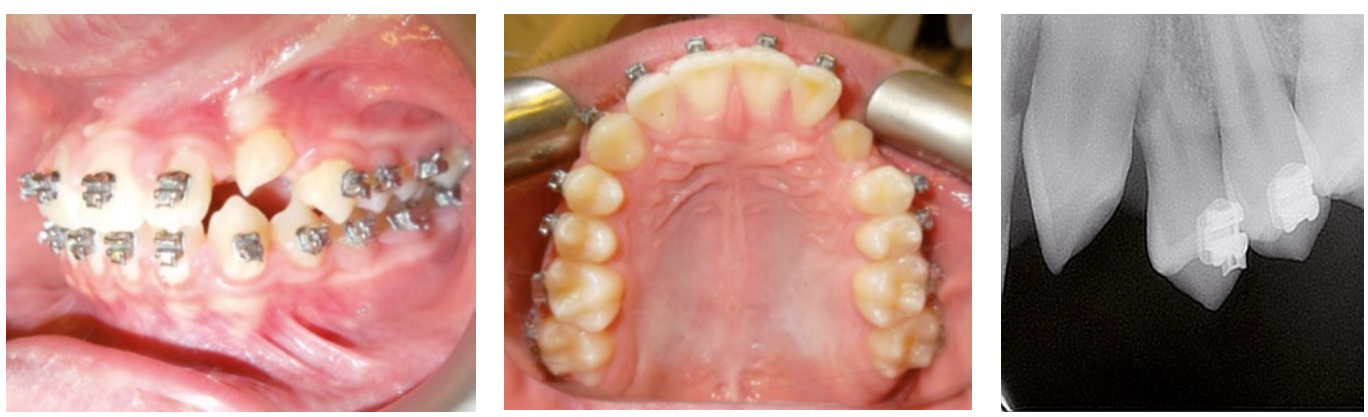

Fig. 3- Sequência e Evolução após 13 meses tratamento.

Fig. 4- Sequência e Evolução após 17 meses tratamento.

A análise da telerradiografia permite verificar a correta posição dos incisivos, a sua ligeira proinclinação e a normal relação de overjet e overbite.

Plano de Tratamento

Para atingir o objetivo de tracionar o canino incluso havia incerteza: manter ou extrair o pré molar que tinha já sofrido reabsorção radicular. A questão em cima da mesa era se a tração do canino incluso iria causar mais reabsorção ao pré-molar, pondo em causa a sua permanência na arcada.

O plano de tratamento incluiu tracionar o canino incluso mantendo a classe I molar e canina bilateral e mantendo o pré-molar. A tração do canino corria o risco de aumentar a reabsorção radicular do pré-molar, situação que o paciente tem de ter pleno conhecimento desde o início do tratamento. No caso da reabsorção radicular aumentar, a extração do dente seria a única hipótese.

Foi realizada uma cirurgia aberta de exposição do canino incluso e imediatamente colocado um botão com cadeia de tração.

Sequência de Tratamento

A exposição cirúrgica do canino incluso foi realizada antes do início de tratamento, por um cirurgião oral. Foi nesse momento colocada uma cadeia metálica e extraído o dente decíduo.

O aparelho ortodôntico utilizado foi Damon Q (*slot* metálico 022x028) com torque *standard*, colocado 6 semanas depois da exposição cirúrgica e iniciou-se com o alinhamento dentário e a abertura ligeiramente exagerada de espaço na zona do canino maxilar esquerdo (Fig.2) para a sua posterior tração. Foi realizada uma sequência de arcos em CUNITI que terminou com a colocação de um arco de aço (*stainless steel*) para estabilizar a arcada (10 meses após inicio de tratamento). Nessa altura foi iniciada a tração do canino impactado, primeiro com técnica indireta e depois com tração direta em duplo arco. Todo o progresso de tração de canino foi feito com forças leves e consultas espaçadas de 8 semanas. O progresso de tração foi acompanhado periodicamente com radiografias periapicais para controlar a erupção do canino, a sua proximidade à raiz do pré-molar e a evolução da reabsorção da raiz do pré-molar. A tração do canino durou 6 meses, altura em que se incluiu o canino em um único arco reto para continuar e finalizar o seu alinhamento na arcada (Fig.4).

A parte final do tratamento consistiu em ajustar o torque e a intercuspidação dentária e terminou com o uso de arcos entrelaçados de aço e elásticos de intercuspidação.

O tempo total de tratamento foi de 23 meses. O canino incluso foi tracionado com sucesso, como mostra nas imagens finais da Fig.5.

Discussão e Resultados

Este caso relata a tração de um canino maxilar incluso numa situação de reabsorção dentária do pré-molar lateral. Foi tomada a opção de manter o pré-molar durante a tração do canino, mesmo considerando o seu mau prognóstico futuro. No pior cenário da reabsorção do pré-molar continuar, teria então de ser extraído. Esse cenário é ainda possível de acontecer no futuro no entanto a presença atual do pré-molar mantém o nível ósseo e a estética, favorecendo a futura colocação de um implante, caso um dia seja necessário.

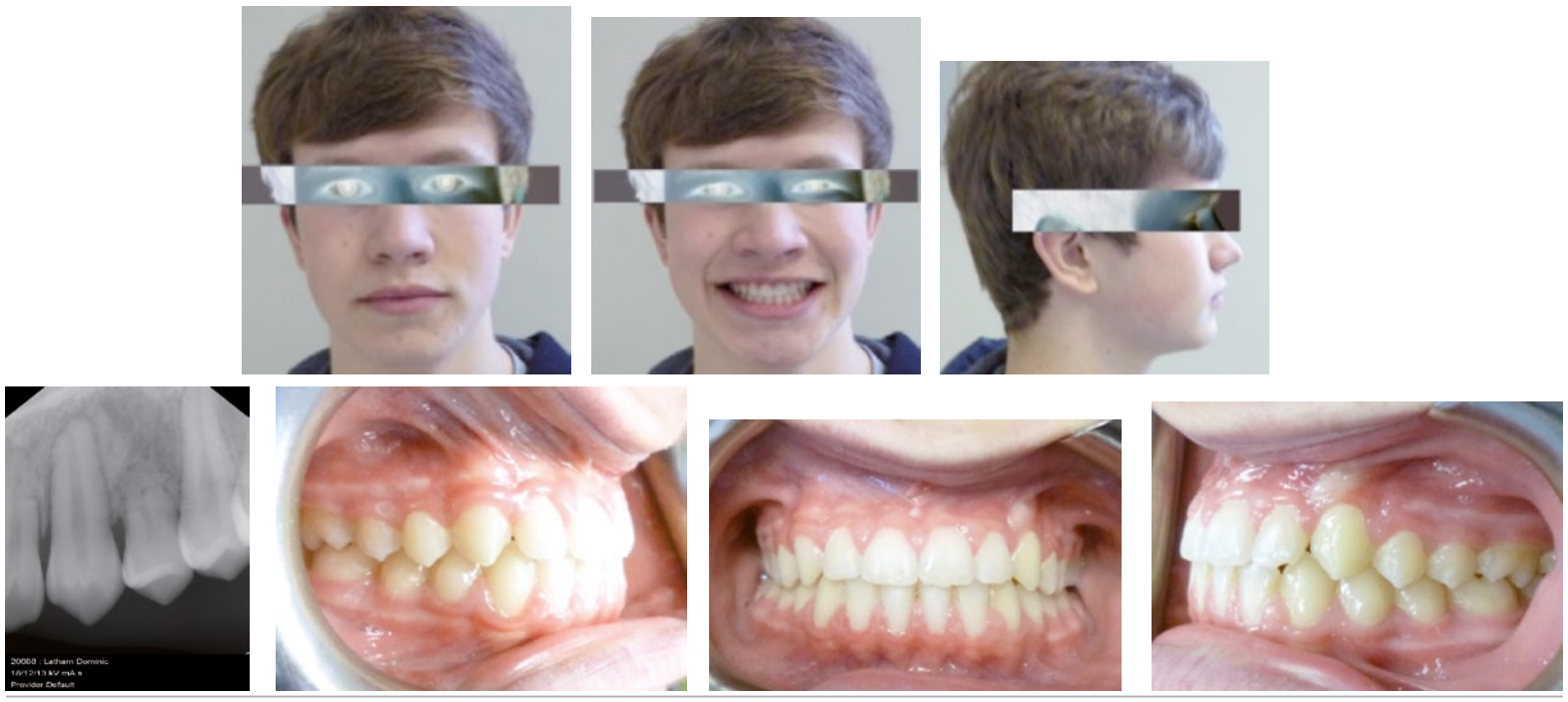

Fig.5- Fotografias Finais do tratamento Ortodôntico.

Fig.6– Controlo de 18 meses após remoção aparelho ortodôntico fixo.

Há na literatura muitos registos de casos de reabsorção radicular causados pela erupção dos dentes vizinhos. Na maioria das vezes trata-se de uma reabsorção muito ligeira. Este caso mostra uma reabsorção de aproximadamente 1/2 do seu normal comprimento, sendo considerado um caso de reabsorção radicular severa. Como se pode verificar pela análise das radiografias periapicais tiradas antes, durante e após o tratamento, ocorreu um muito ligeiro aumento da reabsorção radicular do dente pré-molar durante o tratamento ortodôntico. Essa ligeira reabsorção ocorreu possivelmente devido ao movimento ortodôntico que ocorreu nesse dente. No entanto, esse ligeiro aumento da reabsorção é encarado como normal durante um tratamento ortodôntico, e o resultado final considerado como muito positivo

Outra consideração que foi tomada em conta foram as forças oclusais finais do dente com reabsorção. Prestou-se especial atenção às guias caninas e de desoclusão para comprovar que este dente não recebe forças nem tem contactos excêntricos. Será de vital importância para a longevidade futura deste dente.

O protocolo de retenção seguido consentiu na confeção de um retentor de Essix superior e inferior com placa de 0,5mm. O paciente instruído a usar os retentores a tempo inteiro durante uma semana, e 10 horas por dia após esse período. Não foram confecionados retentores fixos.

As fotografias apresentadas na Fig. 6 mostram o controlo 18 meses após remoção do aparelho com uma boa estabilidade dentária. A radiografia apresentada realizada nesse controlo mostra também que a reabsorção radicular do canino não tem aumentado.

Conclusão

Este artigo relata um caso clínico de tratamento ortodôntico de um paciente com um canino maxilar incluso que estava a causar reabsorção radicular severa pré-molar vizinho.

Pode-se considerar o resultado final como muito positivo e realça-se 3 considerações a ter nestes tratamentos:

- Técnicas indiretas de tração para os caninos inclusos;
- Forças leves e consultas espaçadas;
- Pacientes muito motivados. ■

Referências Bibliográficas
Pedido de referências bibliográficas para editorial@jornaldentistry.pt