



INTEGRAÇÃO DO SCANNER FACIAL EM REABILITAÇÃO TOTAL IMEDIATA

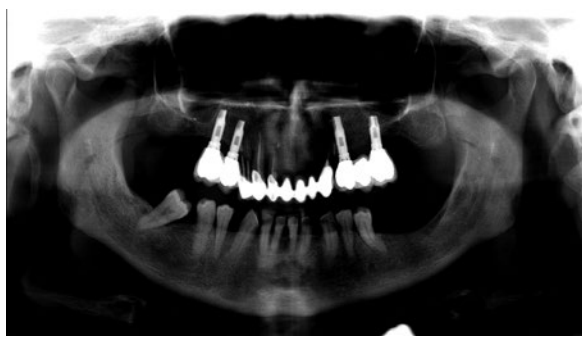

Fig. 1. Ortopantomografia inicial.

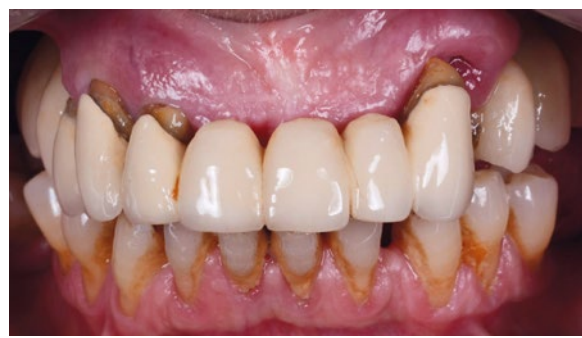

Fig. 2. Fotografia inicial.

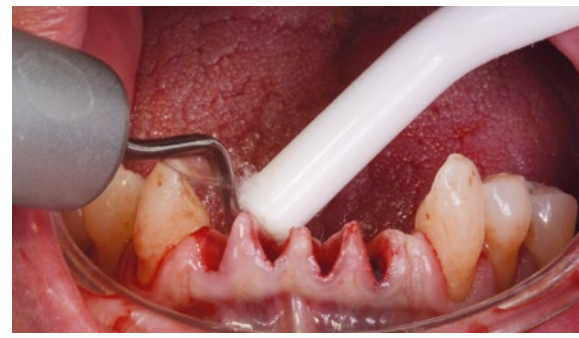


Fig. 3. Utilização de instrumento ultrassónico Piezomed®.

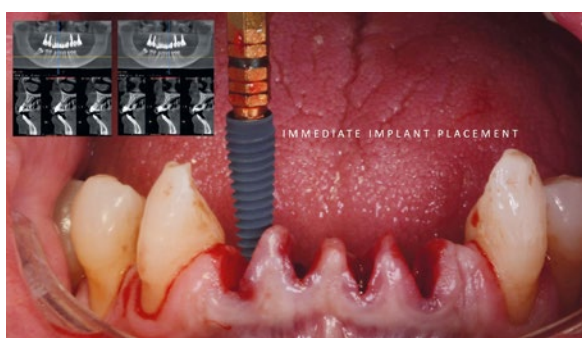


Fig. 4. Colocação de implantes no 5º sextante AnyRidge, MegaGen®.

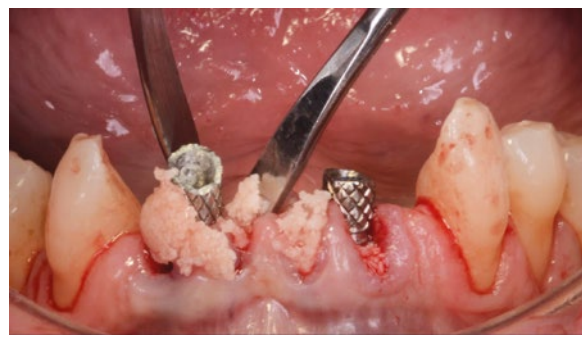


Fig. 5. Regeneração óssea com Gen-Os, Osteobiol®.

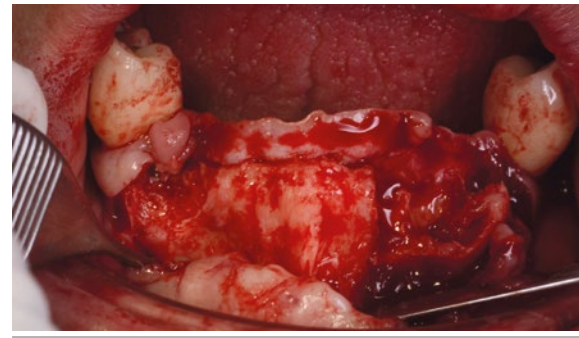


Fig. 6. Retalho maxilar.

Nos últimos anos, os procedimentos de reabilitação oral imediatos em pacientes edêntulos reabilitados com implantes dentários têm sido um tema de grande interesse entre clínicos^{1,2}.

Este tipo de tratamentos são desafiantes devido aos múltiplos passos tanto cirúrgicos como protéticos necessários para obter uma função e estética satisfatórias. Este tipo de tratamentos complexos muitas vezes confrontam-se com uma série de desafios: falta de tempo clínico, maior número de consultas, desconforto para o paciente, e custos clínicos elevados^{3,4}. A prótese imediata proporciona uma série de vantagens: evita problemas sociais e psicológicos por parte do paciente uma vez que não tem de experienciar um período de edentulismo prolongado. Outra das grandes vantagens é o facto de a prótese ajudar no controlo da hemorragia, realizando uma compressão ligeira dos tecidos após a cirurgia, e promove a cicatrização protegendo o local cirúrgico. A prótese também ajuda na manutenção da dimensão vertical (DVO), proporciona um suporte dos tecidos labiais e dos músculos do terço inferior da face, de forma a manter um tónus muscular e posicionamento lingual adequados, e em certos casos serve de ajuda para modelagem gengival, otimizando a estética da zona de transição³.

É importante referir que a reabilitação total apresenta uma série de desafios, uma vez que o objetivo não é só

conseguir resolver o problema funcional do paciente, mas também as suas expectativas estéticas. A disponibilidade de toda a informação a nível dentário, esquelético e dos tecidos moles ajudam a obter um resultado satisfatório⁵. Os métodos convencionais de avaliação facial estão baseados na limitação da medição de imagens bidimensionais (2D), tais como a captação de uma série de imagens 2D de diferentes ângulos⁶. A imagem tridimensional (3D) é essencial para a avaliação dos tecidos moles, a qual é importante sobretudo na arcada superior, permitindo obter uma estética adequada⁷. Os *scanners* faciais 3D proporcionam uma réplica virtual do paciente que poderá ser utilizada para atingir um diagnóstico e plano de tratamento ajustados às necessidades do paciente. Esta informação pode ser utilizada como uma avaliação digital quando a posição dos dentes é alterada, para estabelecer a forma e a cor dos dentes dependendo da estética facial do paciente, e para fabricar *mockups* virtuais ou próteses provisórias⁵.

O objetivo deste estudo clínico é apresentar a integração do scanner facial 3D num protocolo de reabilitação oral complexa.

Caso Clínico

Em novembro de 2016, uma paciente do género feminino de 64 anos de idade dirigiu-se a uma consulta na White™ Clinic com o objetivo de recuperar o seu sorriso. Após uma

avaliação clínica e radiográfica (Figura 1 e 2), que inclui o exame radiográfico CBCT (*Cone beam computerized tomography*) (Carestream 9500, Carestream®), o plano de tratamento proposto foi baseado no conceito No half smiles®. O objetivo deste conceito é reabilitar o sorriso de uma forma biológica, funcional e estética, contendo uma forte componente emocional, uma vez que o objetivo principal é proporcionar ao paciente uma melhor qualidade de vida em todas as vertentes.

O plano de tratamento inclui uma fase cirúrgica e uma fase protética, que se encontra dividida em fase temporária e definitiva.

Foram realizadas fotografias intra e extraorais (frontal, lateral e a 45°) com uma câmara digital (DSLR), e foi feito um *scanner* facial (Face Hunter, Zirkozahn®) para auxiliar no diagnóstico e plano de tratamento.

A fase cirúrgica teve início na mandíbula, onde se procedeu à extração dos dentes 31, 32, 41, 42 e 47, uma vez que apresentavam um mau prognóstico (mobilidade grau III), e foram colocados implantes imediatos na localização dos dentes 32 (3.50xL13mm T=50 Anyridge Megagen®, Korea), 42 (3.50xL13mm T=50 Anyridge Megagen®, Korea), 36 (40xL8.5mm T=50 Anyridge Megagen®, Korea) e 46 (40xL8.5mm T=50 Anyridge Megagen®, Korea). Os alvéolos foram preparados com um instrumento ultrassónico (Piezomed®) (Figura 3), e de seguida procedeu-se à coloca-

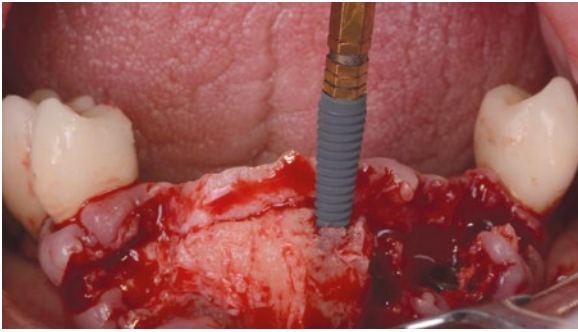


Fig. 7. Colocação de implantes AnyRidge Megagen® no 2º sextante.

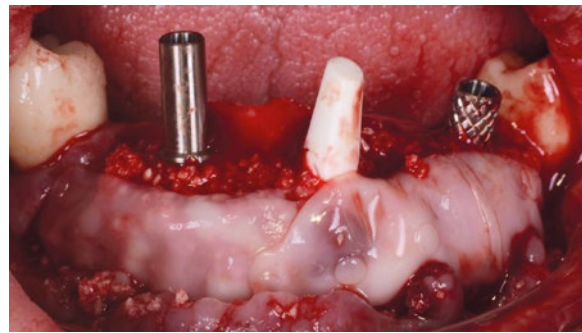


Fig. 8. Colocação de abutments no 2º sextante, enxerto ósseo com i-PRF e membrana de a-PRF.

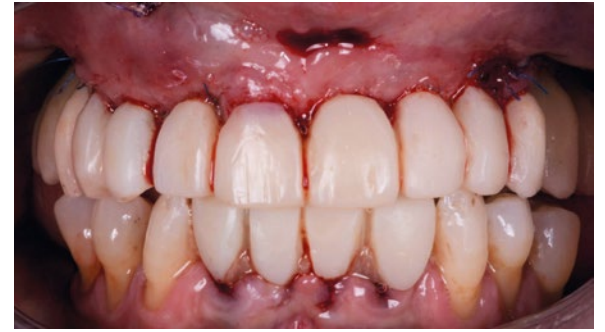

Fig. 9. Fotografia pós-operatório. Estrutura superior e inferior em structur3, Voco®.

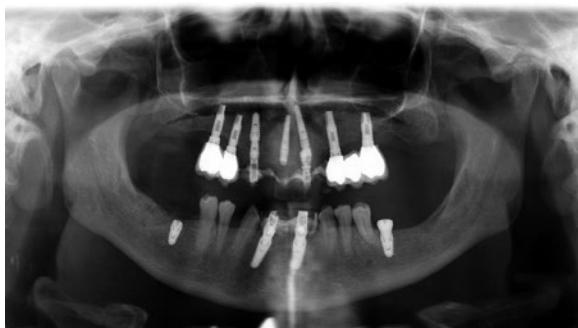

Fig. 10. RX pós-operatório.

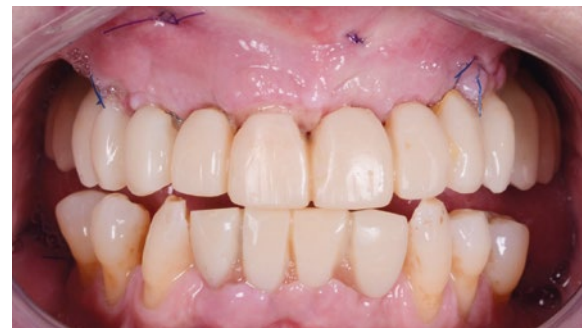

Fig. 11. Uma semana de follow-up.

ção de implantes (Figura 4) com concomitante regeneração (Figura 5) óssea mediante a utilização de xenoenxerto (Gen-Os, OsteoBiol®, Italy). Foram colocados dois pilares metálicos provisórios (Megagen®, Korea) na posição dos dentes 32 e 42. No maxilar superior, foi aberto um retalho para a colocação de implantes (Figura 6), e foi feita modelação óssea com um instrumento ultrassónico (Piezomed®). Os implantes (Figura 7) foram colocados na posição dos dentes 13 (40x10mm T=50 Anyridge Megagen®, Korea), 11 (3.50x15mm T=50 Anyridge Megagen®, Korea) e 22 (3.50x15mm T=50 Anyridge Megagen®, Korea). A regeneração óssea foi executada com xenoenxerto (Gen-Os, OsteoBiol®, Italy) com i-PRF e membranas de a-PRF.

Foram colocados três pilares temporários: um pilar *multi-unit* cilíndrico temporário (na posição do 22), um *fuse abutment* (na posição do 11) e um pilar provisório metálico (na posição do 13) (Megagen®, Korea) (Figura 8). O retalho foi encerrado com sutura em nylon 5-0 (Hu-Friedy®), sem tensão e utilizando a técnica de sutura *deep apical mattress*, descrita pelo Prof. Choukroun.

Foram colocadas coroas provisórias realizadas em bisacryl A2 (Structur 3, VOCO®, Germany) imediatamente após a cirurgia. As estruturas provisórias foram aparafusadas nos pilares provisórios (Figura 9).

Após a cirurgia foi aplicado durante 8 minutos o laser ATP 38 (Swiss Bio Inov®), baseado no princípio *Low level laser therapy* (LLLT), que atua a nível do metabolismo celular e proporciona um melhor e mais célere pós-operatório ao paciente.

Foi prescrita a utilização de ácido hialurónico 0,2% formato gel (Gengigel®, Ricerfarma) e ácido hialurónico em formato para bochecho 0,1% (Gengigel First Aid®, Ricerfarma), com

indicação para ser utilizado durante a semana após a cirurgia, com o objetivo de ajudar na cicatrização.

Um mês após a colocação de implantes, foram tiradas impressões definitivas em poliéster (Impregum Penta, 3M) para proceder à fabricação de estruturas PMMA.

Após uma semana, foi fabricada uma estrutura provisória PMMA CAD-CAM, a qual foi aparafusada aos implantes (Anyridge Megagen®, Korea) da arcada superior.

Em março de 2017, foram feitos os preparos dos dentes inferiores 45, 44, 43, 34 e 35.

Foram feitas impressões definitivas (Impregum Penta®, 3M), fotografias intraorais e *scanner* facial Face Hunter, Zirkonzhan®, e a informação foi enviada ao laboratório.

As próteses finais foram planeadas com recurso ao software Zirkonzhan Modeller, que trabalha com a informação registada pelo *scanner* facial (Face Hunter, Zirkonzhan®) (Figura 12).

Em abril de 2017, foi realizado o teste de passividade e foi testado o *try-in* da arcada superior.

Nesse mesmo mês, foi diagnosticado uma pulpíte irreversível no dente 35, e foi realizado um tratamento endodôntico com sucesso. O procedimento foi realizado com isolamento absoluto, e os canais instrumentados com o sistema de limas mecanizadas ProTaper Gold (Denstplay®). O protocolo de irrigação utilizado foi NaOCl 5,25% durante a instrumentação, ácido cítrico 10% no fim da instrumentação para uma otimização da desinfeção dos canais, e por último foram novamente irrigados com NaOCl 5,25%. Foi também feita uma ativação manual dinâmica do NaOCl com o cone de gutta durante 1 min. Após a secagem de canais com cones de papel, os canais foram obturados com sistema de onda contínua (B&L, Biotech®).

Foram colocadas coroas estratificadas em E-max (Ivoclar Vivadent®) na localização do 46, 45, 44, 43, 33, 34, 35 e 36, e uma ponte em zircónio (Zirkonzhan®) com estratificação em cerâmica E-max (Ivoclar Vivadent®) na localização do 42, 41, 31 e 32. As coroas e a ponte foram cimentadas com ionómero de vidro modificado com resina (Relyx™, 3M).

Em maio de 2017, a prótese definitiva híbrida em zircónia translúcida (Zirkonzhan®) com estratificação em cerâmica E-max (Ivoclar Vivadent®) foi aparafusada aos implantes da arcada superior (Figura 13, 14 e 15).

Discussão

Embora a tecnologia de diagnóstico virtual e o *workflow* digital tenham evoluído nos últimos anos, a criação de um paciente virtual 3D ainda é algo complexo. Para conseguir criar um paciente virtual 3D, toda a informação digital de diagnóstico deve ser integrada numa só entidade^{5,8-10}.

Recentemente os *scanners* faciais têm vindo a ser introduzidos no *workflow* digital em medicina dentária como um meio de diagnóstico e marketing, uma vez que permitem ao clínico explicar ao paciente o seu problema, e com ajuda de um software, mostrar uma previsão do resultado final¹¹.

O *scanner* facial também é uma excelente ferramenta de comunicação entre o clínico e o laboratório. Permite ter uma visão dinâmica e tridimensional do sorriso do paciente, sendo um excelente auxílio para a determinação da linha do sorriso e de outras linhas estéticas.

O Face Hunter (Zirkonzhan®) é um *scanner* facial que foi utilizado neste caso clínico para a digitalização da face do paciente. Em combinação com ao *scanner* intraoral, o Face

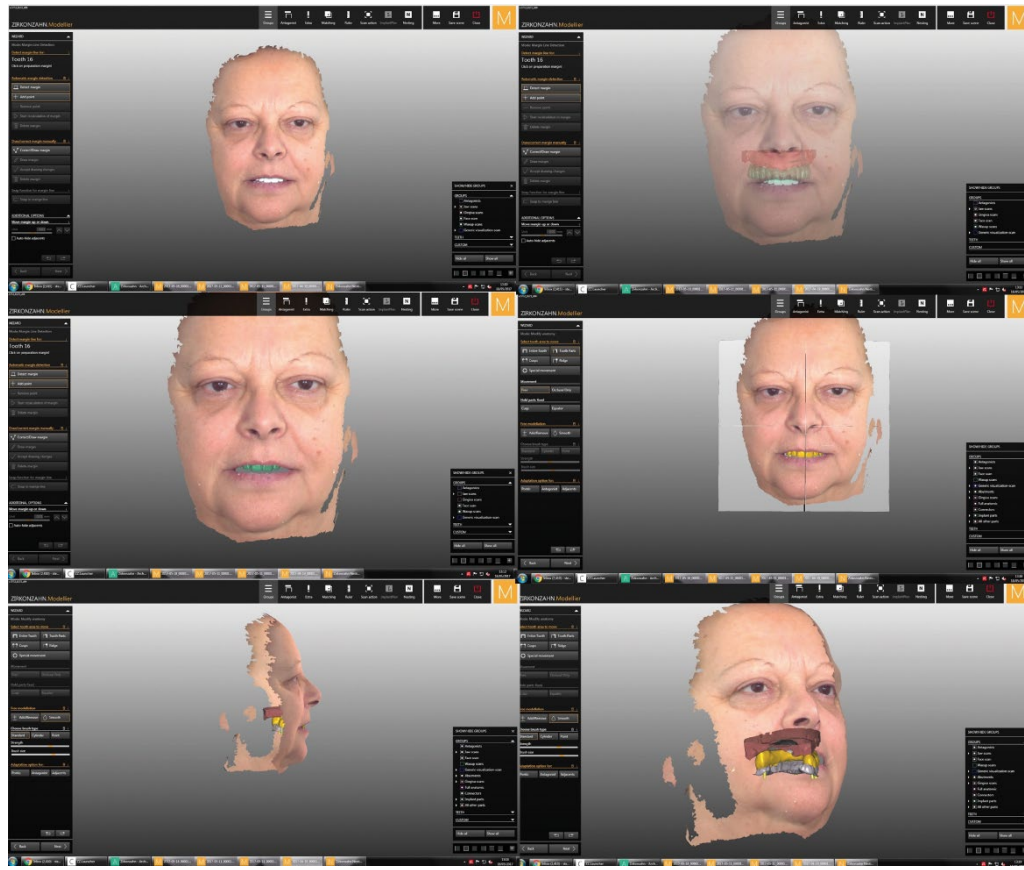


Fig. 12. Sequência do scanner facial, Face Hunter, Zirkonzhan®.

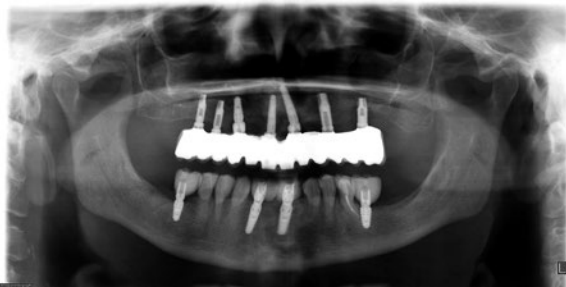

Fig. 13. Ortopantomografia final.

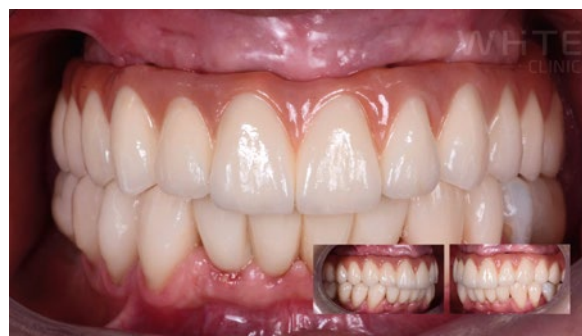

Fig. 14. Fotografia final.



Fig. 15. Fotografia final.

Hunter permite conectar a imagem digital do scanner intraoral com a informação do scanner facial, usando o articulador virtual, o qual permite controlar o arco facial virtualmente, e obter resultados mais precisos. Além disso, em combinação com o software CAD/CAM, é possível alcançar uma previsão ainda mais precisa do resultado final.

Devido aos diferentes tipos de tecnologia existentes, hoje em dia é possível criar uma restauração baseada na imagem facial do paciente, assim como também demonstrar ao paciente uma previsão do resultado final.

Conclusão

Neste caso clínico em particular, o scanner facial ajudou na obtenção de um diagnóstico mais exato e a alcançar um resultado final de reabilitação mais preciso. O auxílio que esta tecnologia proporcionou na comunicação entre médico dentista e técnico de prótese dentária foi um elemento chave para o sucesso desta reabilitação. ■

Para contacto, questões ou comentários envie para o e-mail: scientificdepartment@whiteclinic.pt

* Médico Dentista, Departamento de Reabilitação Oral, White Clinic, Lisboa.
 ** Médica Dentista, White Clinic, Lisboa.
 *** Médico Dentista, Departamento de Endodontia, White Clinic, Lisboa.
 **** Médica Dentista, Departamento de Dentisteria Estética, White Clinic, Lisboa.
 ***** Médica Dentista, Departamento de Reabilitação Oral, White Clinic, Lisboa.

Referências Bibliográficas

1. Del Fabbro M, Testori T, Francetti L, Tschierri S, Weinstein R. Systematic review of survival rates for immediately loaded dental implants. *Int J Periodontics Restorative Dent* 2006; 26:249-263.
2. Esposito M, Grusovin MG, Achille H, Coulthard P, Worthington HV. Interventions for replacing missing teeth: different times for loading dental implants. *Cochrane Database Syst Rev* 2009; (1):CD003878.
3. Bouma LO, Mansueti MA, Koeppen RG. A nontraditional technique for obtaining optimal esthetics for an immediate denture: a clinical report. *J Prosthodont* 2001;10:97-101.
4. Enrico Agliardi, Stefano Panigatti, Matteo Clerico, Cristina Villa, Paulo Malo. Immediate rehabilitation of the edentulous jaws with full fixed prostheses supported by four implants: interim results of a single cohort prospective study. *Clin. Oral Impl. Res.* 21, 2010; 459-465.
5. Hassan B, Gimenez Gonzalez B, Tahmaseb A, Grevin M, Wismeijer D. A digital approach integrating facial scanning in a CAD-CAM workflow for complete-mouth implant-supported rehabilitation of patients with edentulism: A pilot clinical study. *J Prosthet Dent.* 2017 Apr;117(4):486-492.
6. Berlin NF, Bessenbrugge P, Runte C, Wermker K, Jung S, Kleinheinz J, et al. Quantification of facial asymmetry by 2D analysis—A comparison of recent approaches. *J Craniomaxillofac Surg.* 2014; 42(3): 265-271. pmid:24041610.
7. Rangel FA, Maal TJ, Bergé SJ, van Vlijmen OJ, Plooi JM, Schutyser F, et al. Integration of digital dental casts in 3-dimensional facial photographs. *Am J Orthod Dentofacial Orthop* 2008;134:820-6.
8. Ayoub AF, Xiao Y, Khambay B, Siebert JP, Hadley D. Towards building a photo-realistic virtual human face for craniomaxillofacial diagnosis and treatment planning. *Int J Oral Maxillofac Surg* 2007;36:423-8.
9. Kau CH. Creation of the virtual patient for the study of facial morphology. *Facial Plast Surg Clin North Am* 2011;19:615-22.
10. Tzou CH, Frey M. Evolution of 3D surface imaging systems in facial plastic surgery. *Facial Plast Surg Clin North Am* 2011;19:591-602.
11. Harris BT, Montero D, Grant GT, Morton D, Llop DR, Lin WS. Creation of a 3-dimensional virtual dental patient for computer-guided surgery and CAD-CAM interim complete removable and fixed dental prostheses: a clinical report. *J Prosthet Dent* 2017;117:197-204.